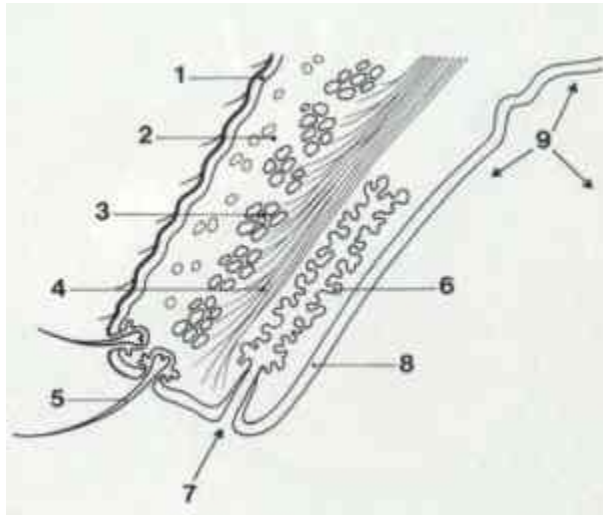


Sygdomme i øjenlåget:

På øjenlågene er der hårvækst, men ikke i selve kanten af øjenlåget. Midt i kanten af øjenlågene er der en række små punktformede åbninger til de meibomske kirtler. Meibomske kirtler producerer et olieagtigt sekret, der udgør en vigtig del af tårevæsken, som er med til at beskytte hornhinden.

I de meibomske kirtler kan der være udviklet hårsække, hvorfra der senere vokser hår ud gennem kirtelåbningerne.



Øjenlågets Anatomi:

1. Huden på øjenlåget. 2. Underhuden. 3. Muskler. 4. Bindevæv.
5. Øjenvipper. 6. Meibomsk kirtel. 7. Åbningen til en Meibomsk kirtel.
8. Bindehinden på indvendig side af øjenlåget. 9. Overgangen mellem bindehinden i øjenlåget og øjet.

(kilde <http://www.oejendyrlaegen.dk>)

Øjenhår som ikke vokser ud fra den normale placering, vil vende direkte ind mod øjets slimhinde og hornhinde og skabe irritation. Symptomerne varierer alt efter de fejlplacerede øjenhårs retning. Forøget tåreflod, sammenknibning af øjenlåg og hornhindebetændelse er nogle af de sædvanlige symptomer ved tilstande med fejlplacerede øjenhår. I alvorlige tilfælde kan der opstå dybe sår i hornhinden og betændelse i regnbuehinden.

Distichiasis – er betegnelsen for en tilstand hvor der er en ekstra række med øjenhår. Fejlplacerede hår vokser ud af åbningerne på de Meibomske kirtler i kanten af øjenlåget.

Trichiasis – er betegnelsen for normalt placerede øjenhår vokser i forkert retning og er i kontakt med hornhinden og derved giver irritation og tåreflod.

Ektopiske cilier – betegner ekstra fejlplacerede øjenhår som vokser inden for øjenlågskanten på indersiden af øjenlåget. Disse hår forårsager stærk irritation med efterfølgende betændelse og sår på hornhinden.

Behandlingen består i kirurgisk fjernelse af de generende øjenhår og tilhørende hårsække, eventuelt kombineret med brænding.

Arvelighed og arvegang er ikke klarlagt.

Ved avl bør man ved parring af en hund med distichiasis vælge en partner uden distichiasis